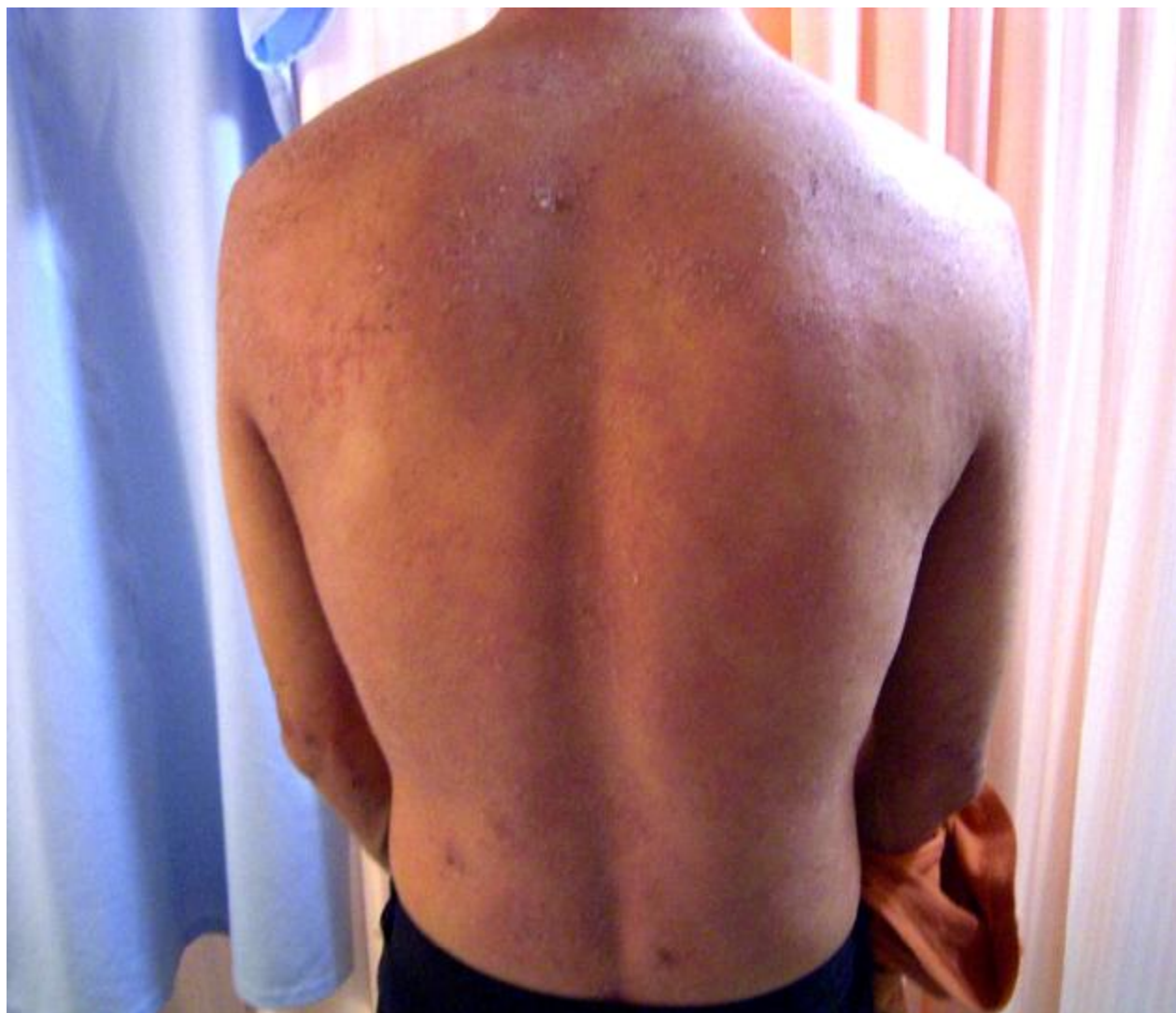

アトピー性皮膚炎の症状改善

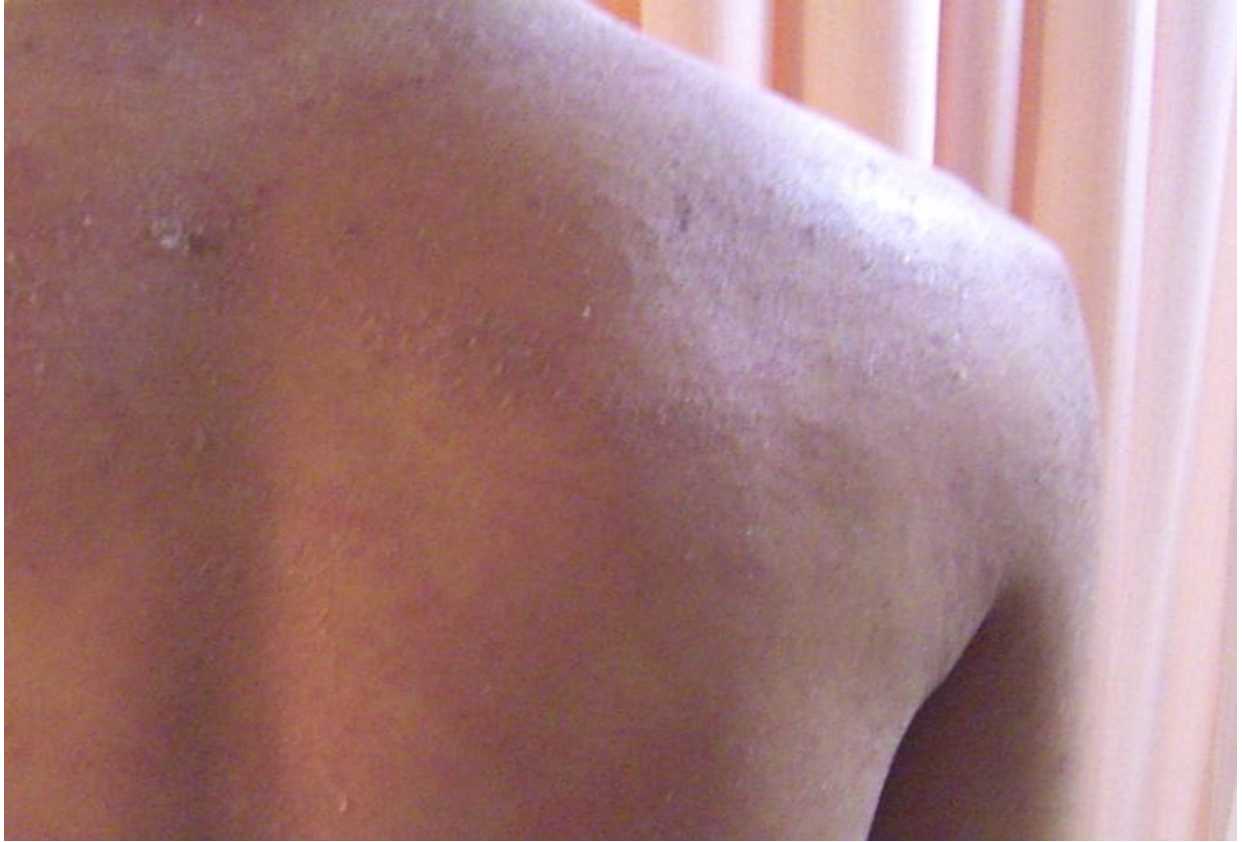施術前の状態 背部全体



患者の概要：性別：男性 年齢：30歳

仕事：会社員（ストレスが多い）

患部の拡大写真

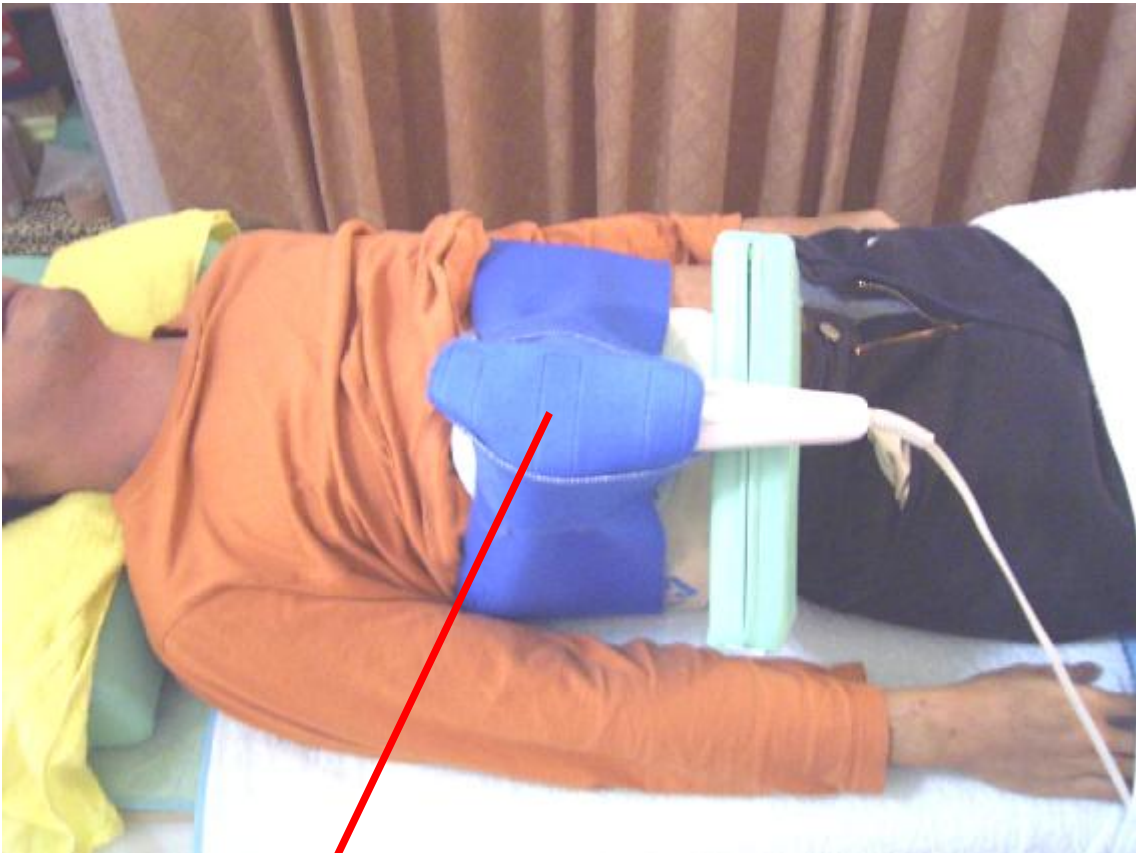

患者の主訴：

仕事でストレスがたまるときや運動不足のときに
背部から腕・足にかけてかゆみを伴う皮膚の炎症が起
こり、血流が悪くなっている自覚がある。

所見： 上僧帽筋・下僧帽筋にかけての皮膚の腫脹と
皮膚の変性

肝機能を活性化するクライオセラピー



肝臓を直接クライオ10分間

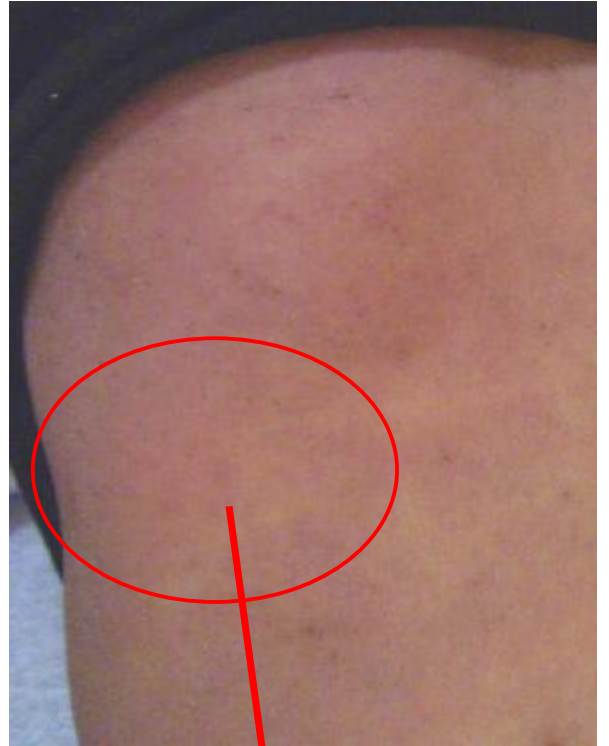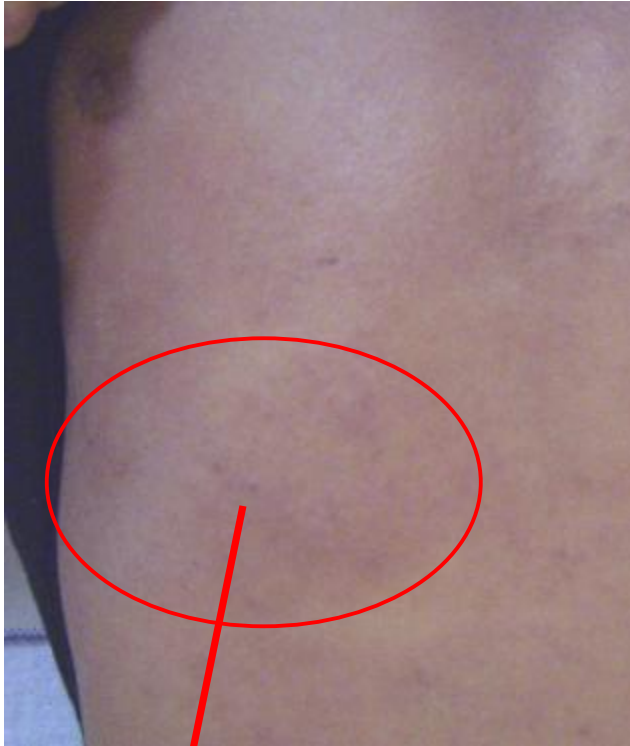サイズ：L

体の下に遠赤外線敷きパット

足部に湿性ホットパック

皮膚が乾燥するために湿度に注目した。

クライオセラピー前後の比較



クライオ処置前後の腹部写真

肝臓の腫脹が見られる

肝臓の腫脹の軽減

所見： 皮膚の色が変化し、肝臓周りのアトピー性皮膚炎の減少が見られる。

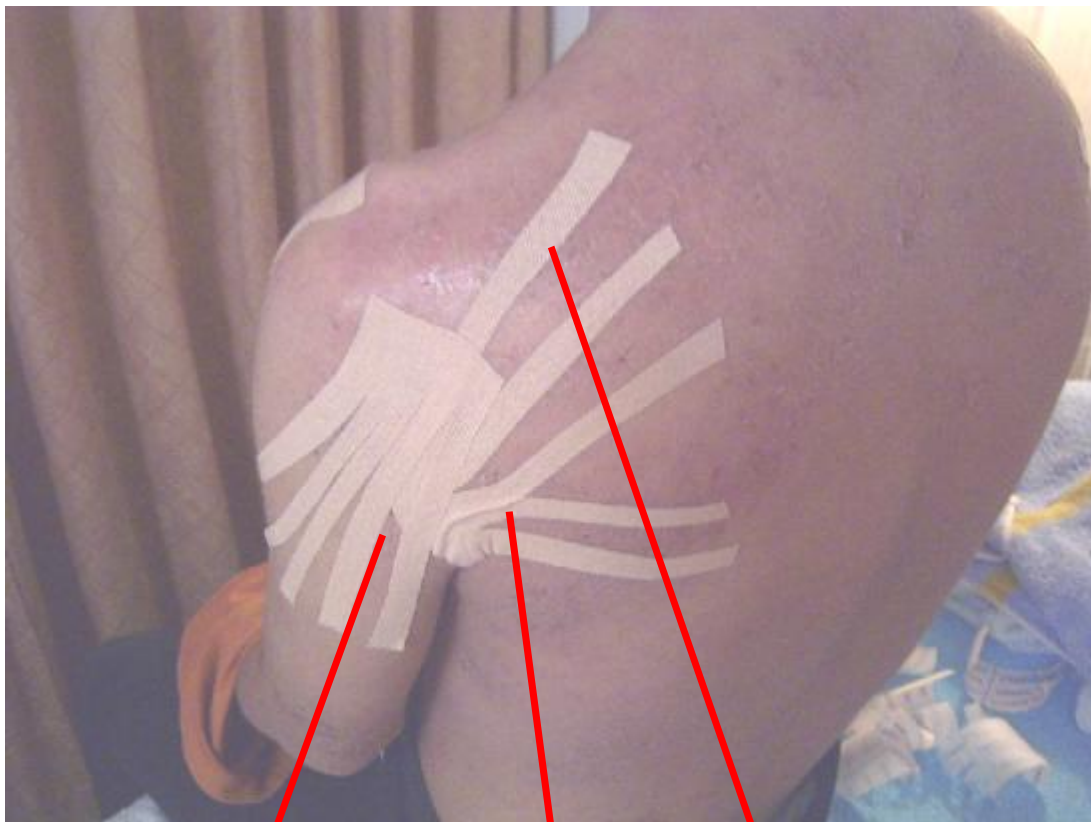写真ではわかりにくいですが、肌の変性が減少すべすべになる。

(画像の明るさは同じ)

キネシオテーピングによるアプローチ

免疫力を高めるキネシオテーピング

腋下リンパに着目しリンパの流れを改善



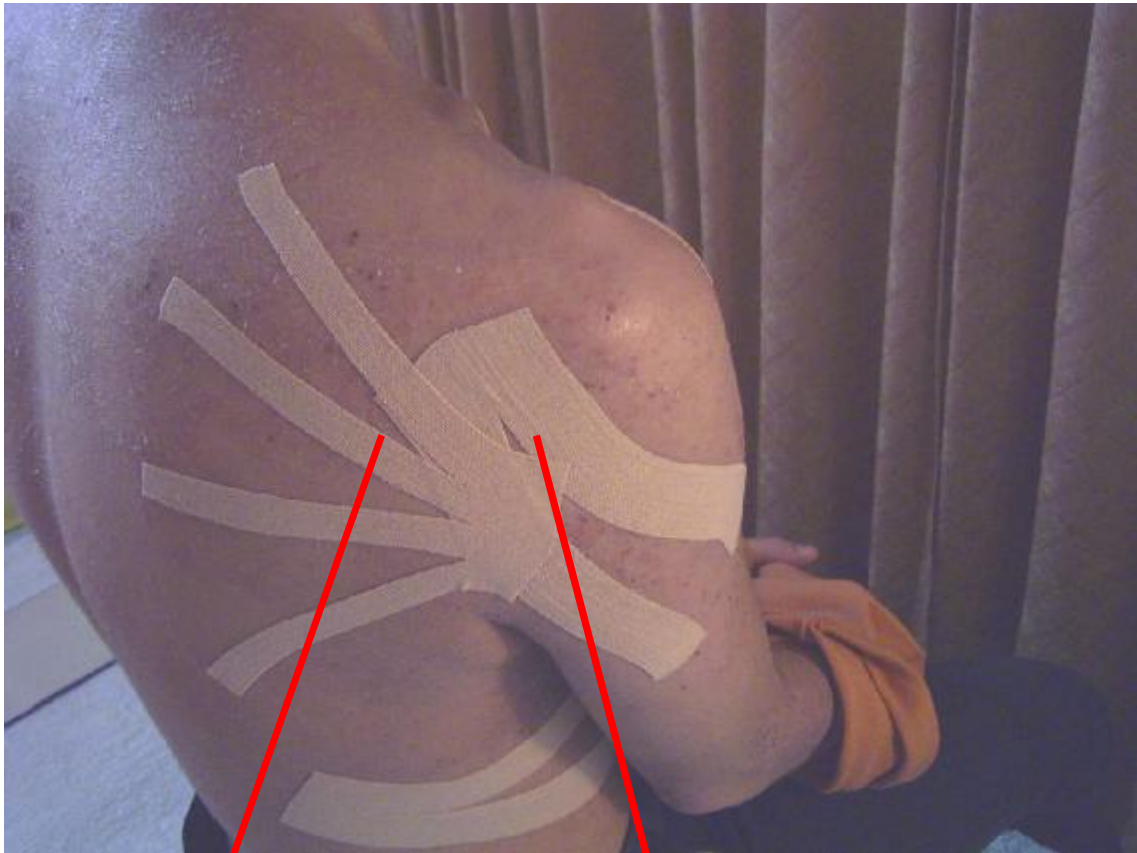上腕三頭筋 5 字テープ

大円筋リンパテープ

筋膜を被った棘下筋に対してのリンパテープ

いずれもクライオセラピー処置後に貼付

貼り方を変えたアプローチ

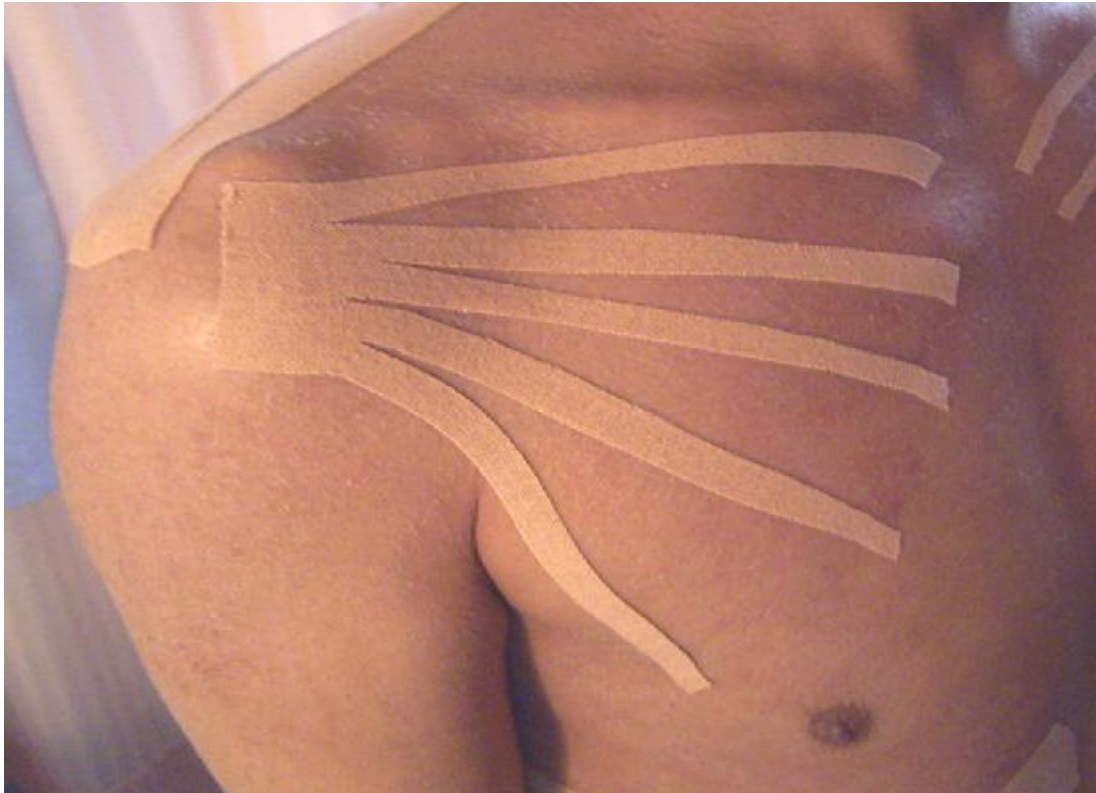


三角筋後面と上腕三頭筋への
アプローチ

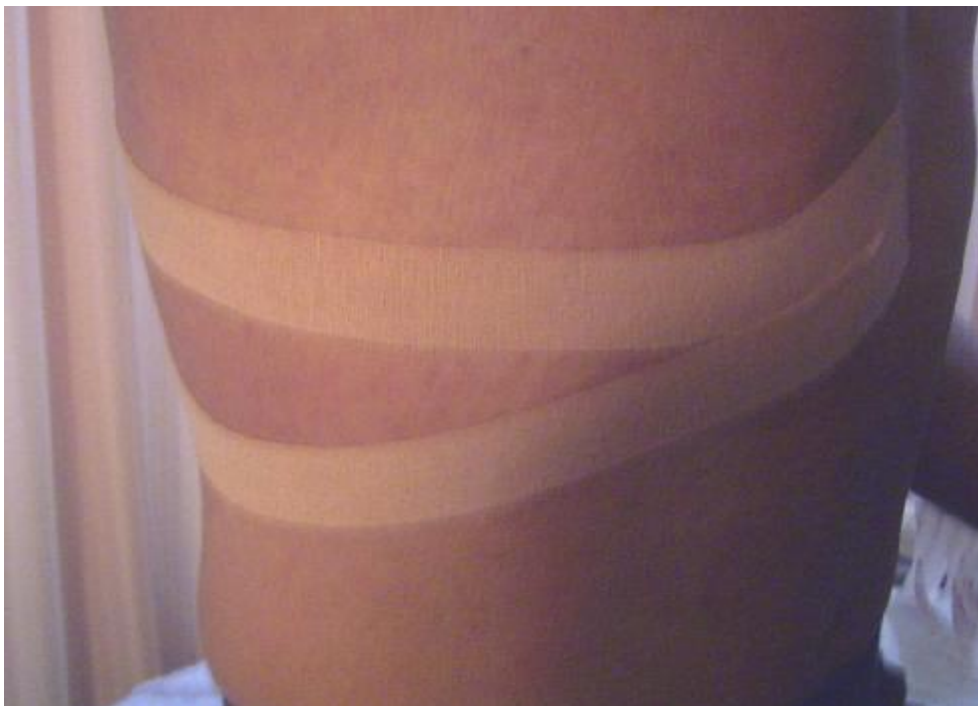棘下筋全体への放射テープ

三角筋後面にリンパ液の滞った部位が確認され
たために貼り付け方を変化させた

大胸筋への放射リンパテープ



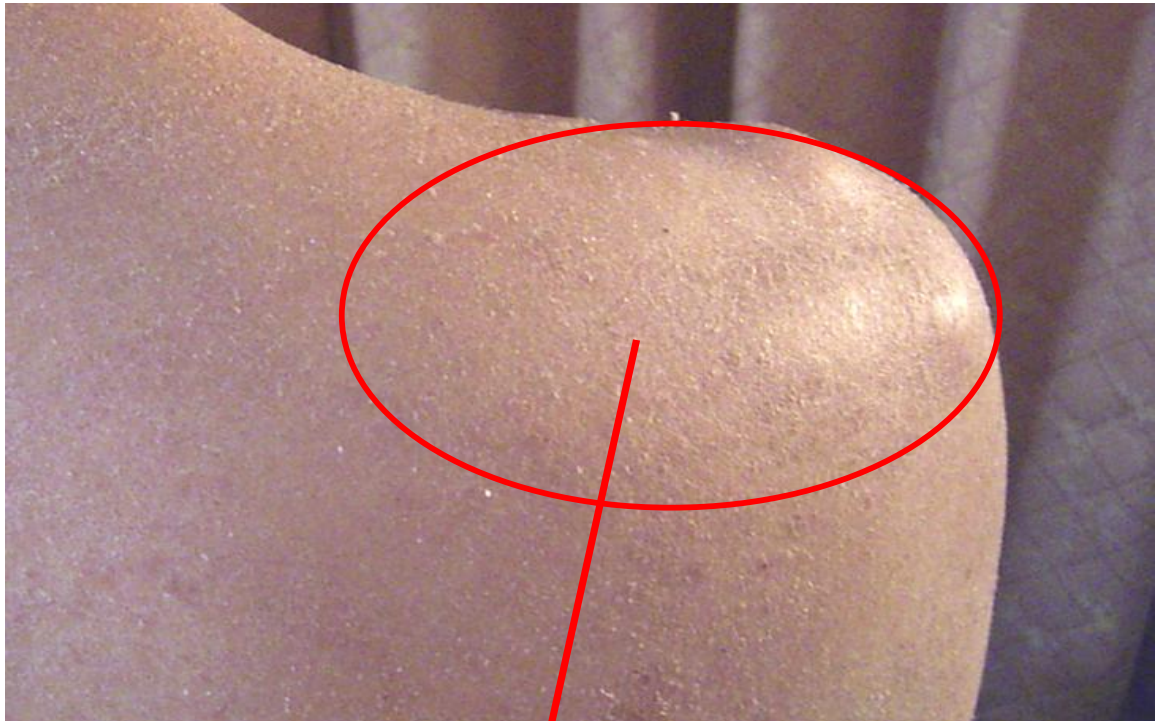肝臓機能を補助するテープ



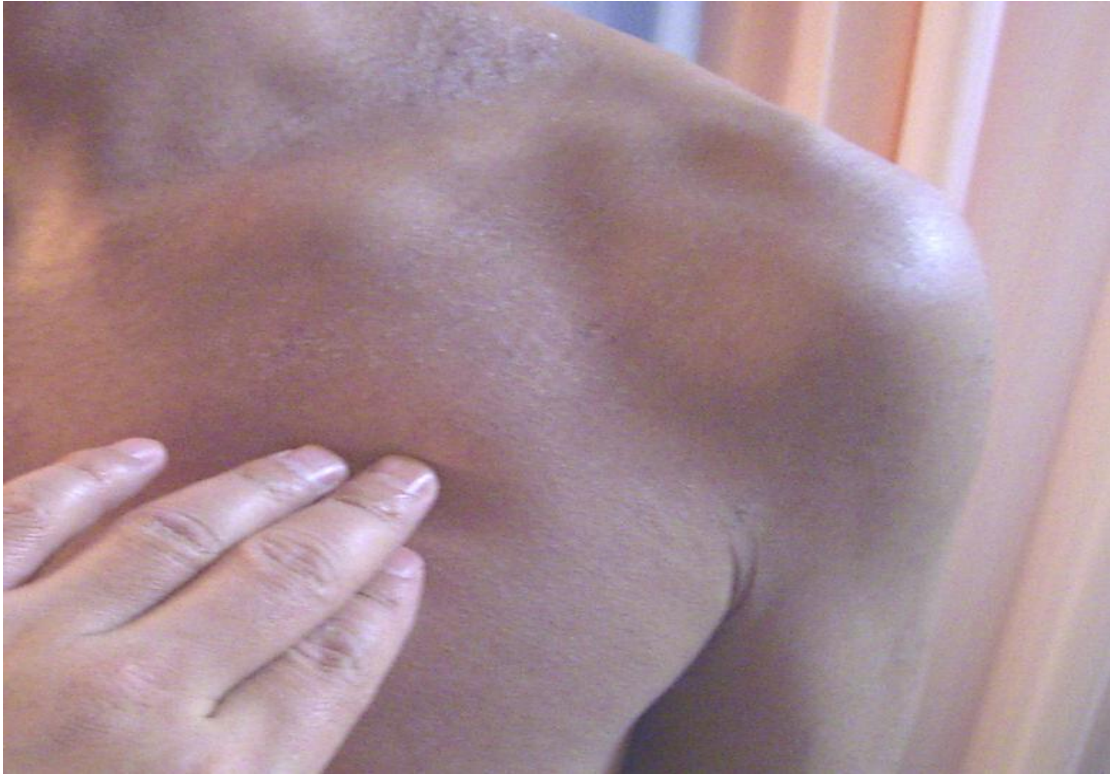症状の改善

治療 1 週間後の変化

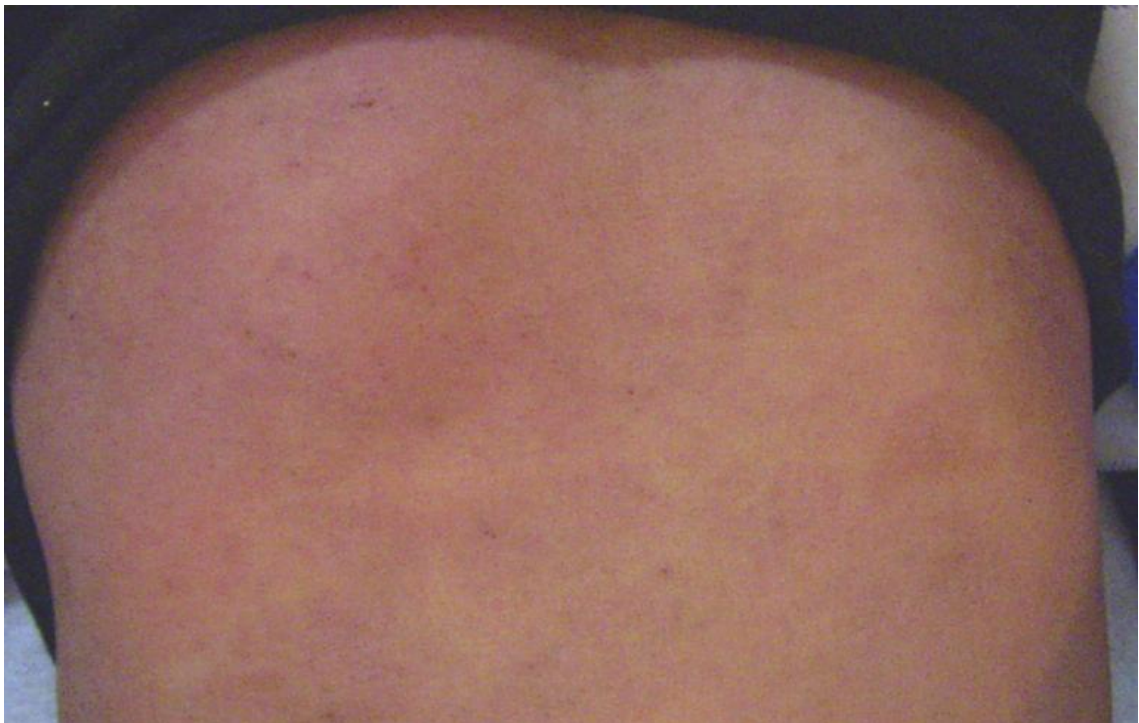
キネシオテーピングを取ったあと



上僧帽筋の皮膚の再生と
筋肉の腫脹の軽減が見られる。



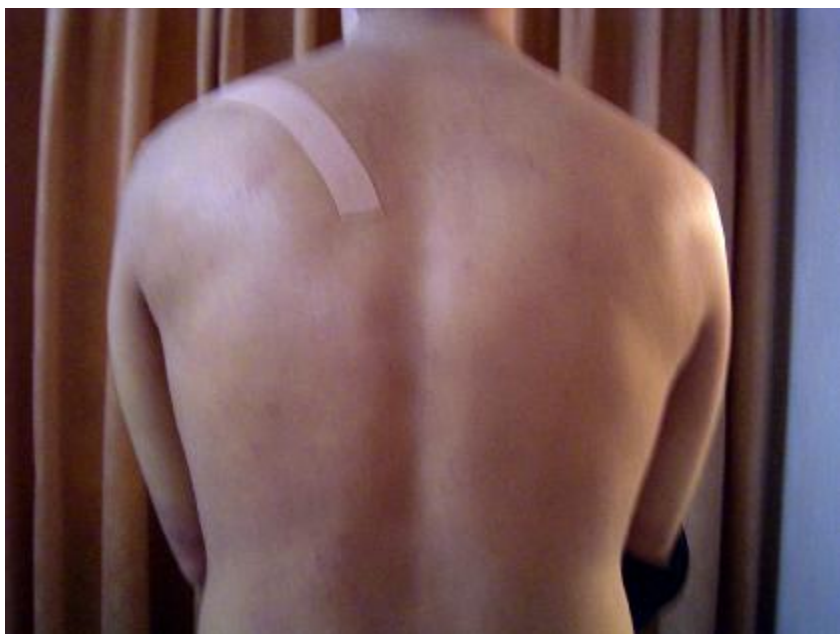大胸筋の弾力の回復とリンパ改善



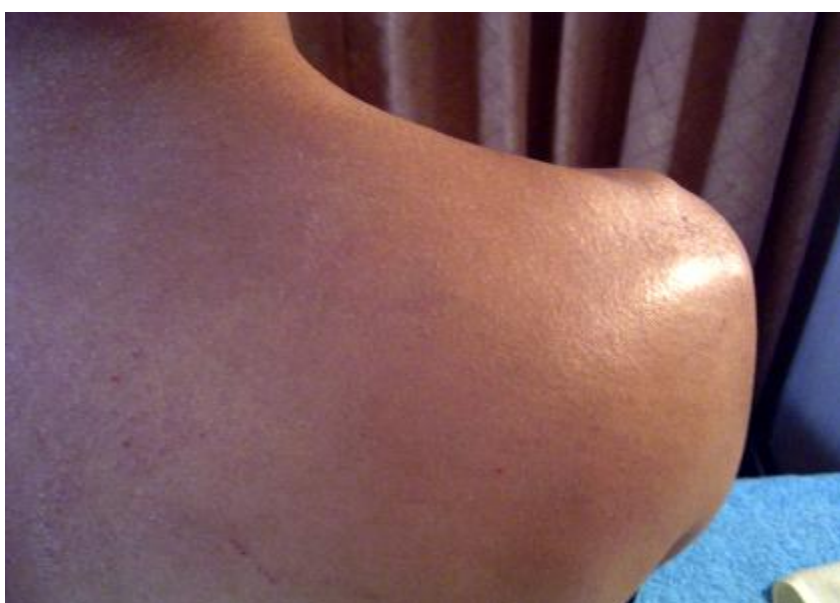腹部の皮膚の改善と腹圧の減圧（クライオ後）

その後の症状改善

クライオ療法とキネシオテーピングを試みて、半年後の症状改善である。



背中全体の症状改善



右肩の症状改善

臨床報告:アトピー性皮膚炎の症状改善

テラ自然整体院

患者の概要：性別：男性 年齢：30歳 仕事：会社員（ストレスが多い）

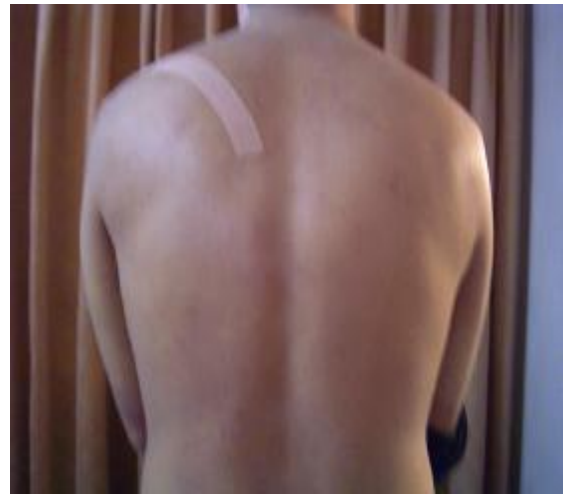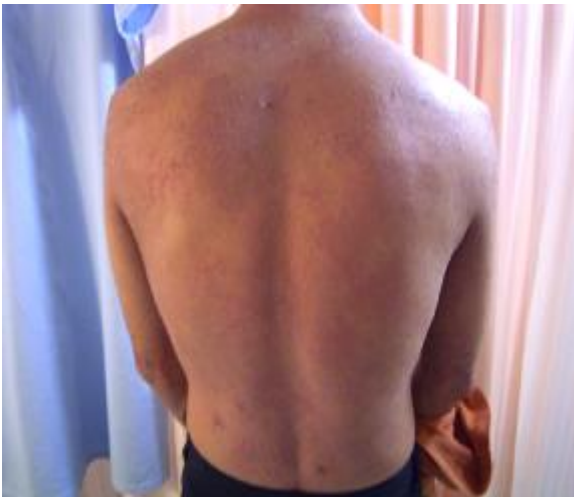
所見：上僧帽筋・下僧帽筋にかけての皮膚の腫脹と皮膚の変性、肝臓の腫脹

治療法：肝臓・横隔膜のクライオセラピーとキネシオテーピングによる

治療期間：2002年10月から2003年3月まで半年間、毎週1回のトリートメント

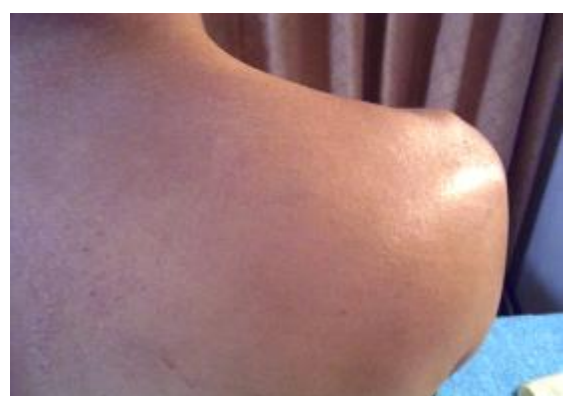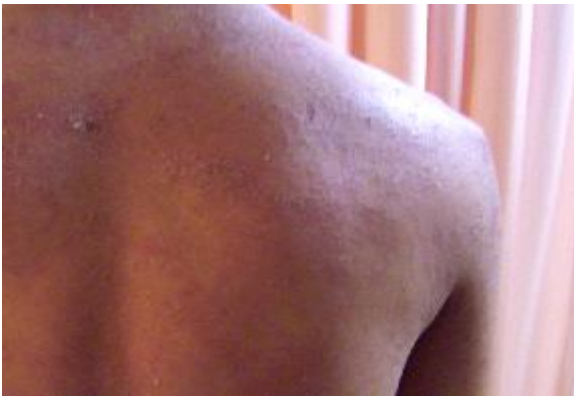背部全体のアトピー 改善前

改善後



右肩のアトピー 改善前

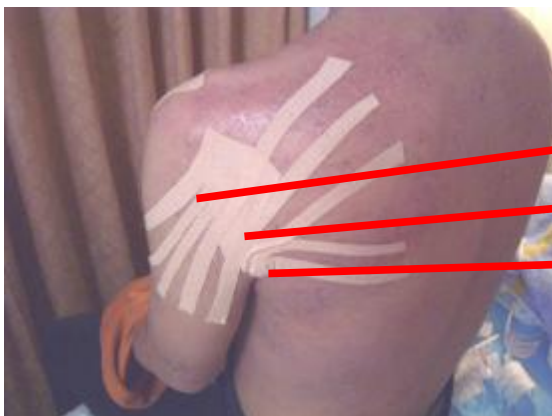改善後



2002年10月の状態

2003年3月の状態

キネシオテーピングの処方



リンパ液の流れの改善に着目した

→ 上腕三頭筋 5字テープ

→ 筋膜を被った棘下筋に対してのリンパテープ

→ 大円筋リンパテープ

臨床所見：アトピー性皮膚炎の改善には肝臓と腹圧の腫脹の軽減とリンパ改善の粘り強い治療が必要である